Club MICI Maladies Inflammatoires Chroniques de l'Intestin

Conduite à tenir devant les pseudopolypes coliques au cours des MICI

Taieb Jomni

Lamine Hamzaoui

18/01/2020 - Tunis

Définition

- Excroissances de muqueuse: saillie dans la lumière intestinale

- Ilots de **muqueuse colique résiduelle + remaniements inflammatoires** +/- fibrose entourés de muqueuse inflammatoire et ulcérée

- Physiopathologie mal élucidée.. se forment à la suite des phases de régénération et de guérison de l'épithélium ulcéré

Définition

- Pseudo : pour les distinguer des « vrais » à risque de dégénérescence

- Différentes appellations:

➢ *Pseudopolyps*

➢ *Inflammatory polyps*

➢ *Post-inflammatory polyps*

➢ *Inflammatory pseudopolyps*

Introduction

- Retrouvés dans 12.5 à 74% des RCH / deux fois plus fréquents par rapport à la maladie de Crohn

- Malades en poussée ou en rémission

- Absence de signes cliniques spécifiques
  - *souvent asymptomatiques*
  - ballonnements, diarrhée et dls abdominales
  - P polypes diffus → d'entéropathie exsudative (hypoalbuminémie) + risque de thrombose et d'embolie pulmonaire
  - *Saignement –Anémie- carence martiale*

Diagnostic endoscopique des PP
QUESTION

Quelles sont les propositions exactes concernant les pseudopolypes :

1. Siègent surtout au niveau de la région recto sigmoïdienne
2. Le type cicatriciel est d'aspect filiforme
3. Le type inflammatoire est surmonté par des ulcérations superficielles et un enduit fibrineux blanchâtre
4. Les polypes géants ont une taille > 3 cm

Caractéristiques morphologiques des pseudopolypes

- Localisation habituelle:

- colon +++

Transverse>> colon descendant> sigmoïde> rectum(1/3sup)

- Localisations rares

iléon – svt terminal

estomac

œsophage

poche AIA

Caractéristiques endoscopiques des pseudopolypes

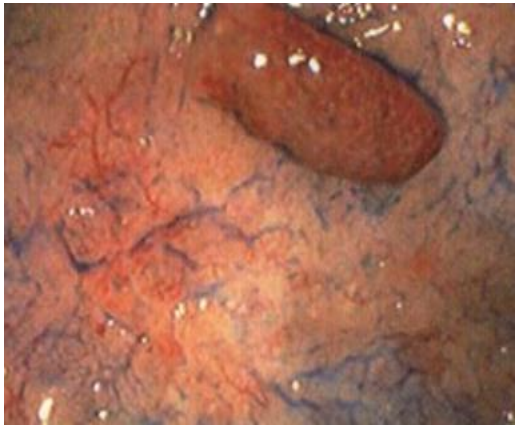

Pédiculé

Sessile

Unique

Multiple

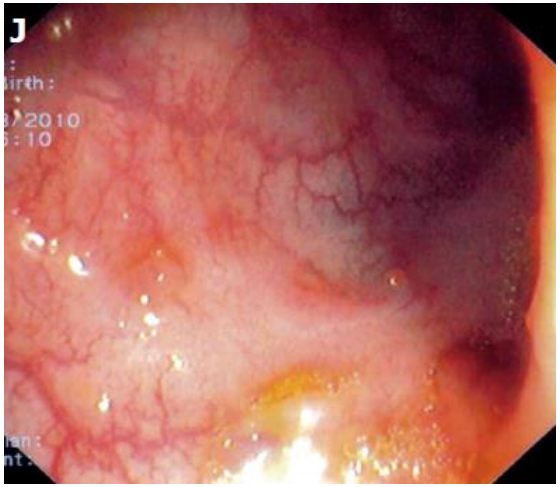

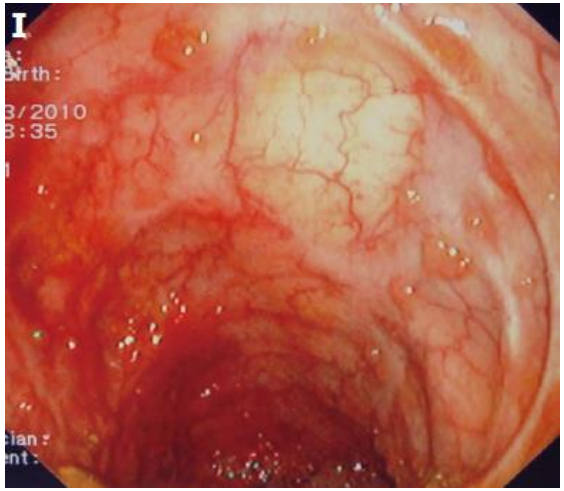

Localisés

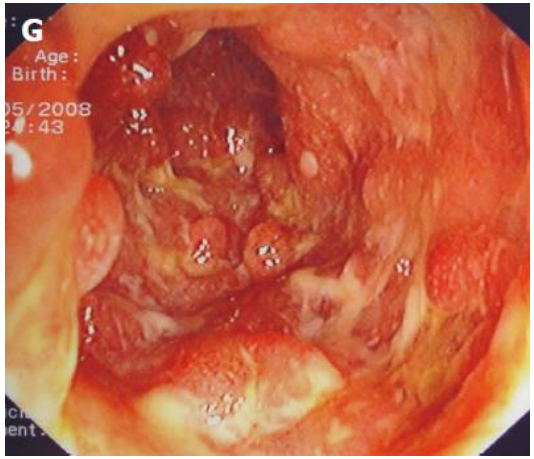

Diffus

Caractéristiques endoscopiques
Formes particulières

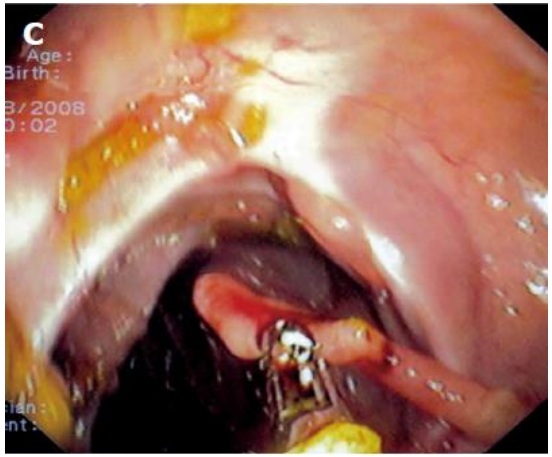

Pseudo Polypes filiformes

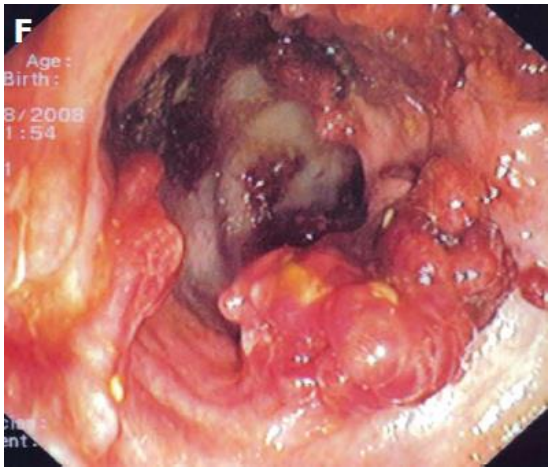

Pseudo Polypes géants

Caractéristiques endoscopiques des pseudopolypes

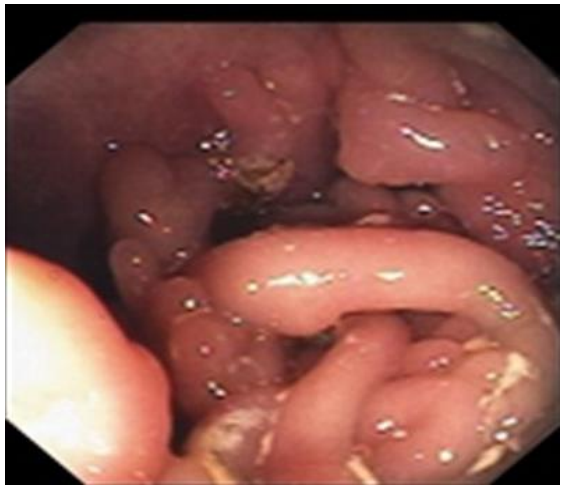

Forme Pseudo digitiforme

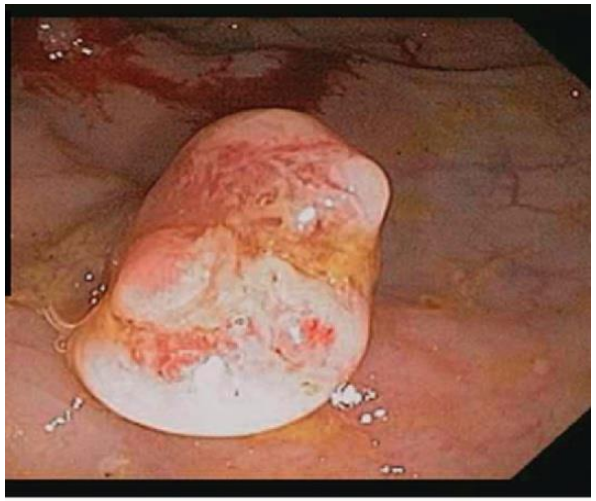

Surface: Friable – ulcérée pâle

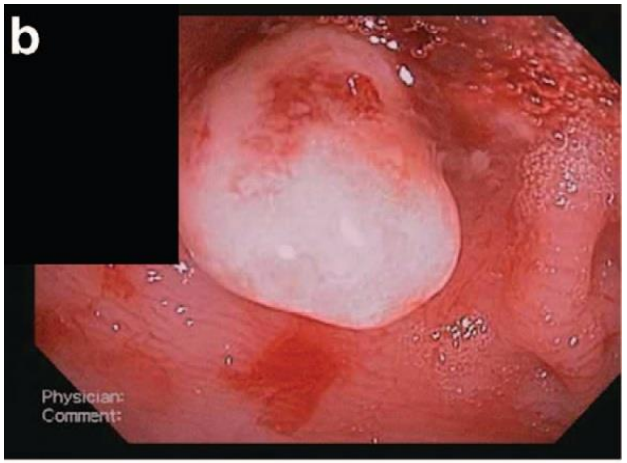

Muqueuse autour: souvent ulcérée et inflammatoire /absence de trame vasculaire

Nombre: multiple
Surface: lisse

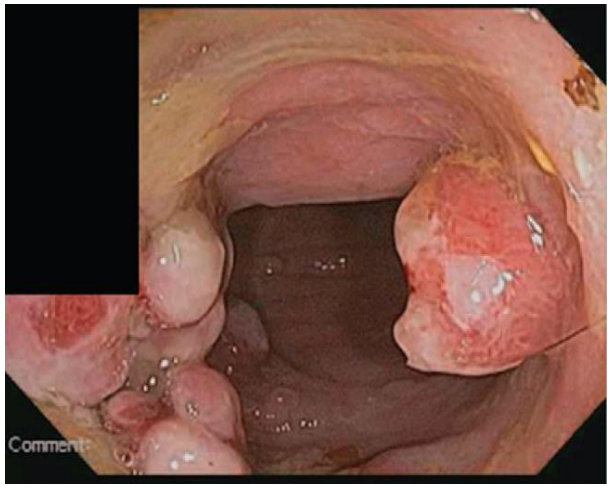

Tête du pseudopolype:
Enduit fibrineux blanchâtre

Classification endoscopique des pseudopolypes

Type	Characteristics
Localised multiple polyposis	Small polyps (<5 mm) Focal distribution
Giant polyposis	Large (>15 mm) Usually focal distribution
Generalised polyposis	Small polyps Diffusely distributed
Filiform polyposis	Slender, nonbulbous polyps Either diffusely or randomly distributed

Classification des pseudopolypes
Forme inflammatoire Vs Cicatricielle

Reclassifying Pseudopolyps in Inflammatory Bowel Disease: Histologic and Endoscopic Description in the New Era of Mucosal Healing

PP cicatriciel

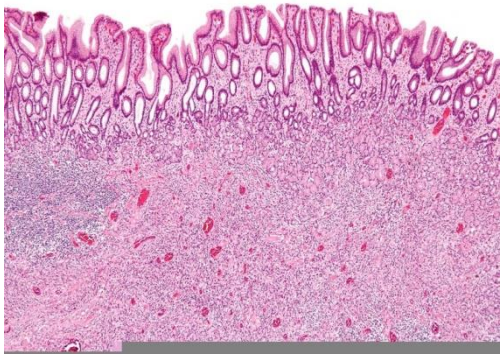

Epithélium nl ou légèrement hyperplasique
Aspect fibro-vasculaire de la sous muqueuse

PP inflammatoire

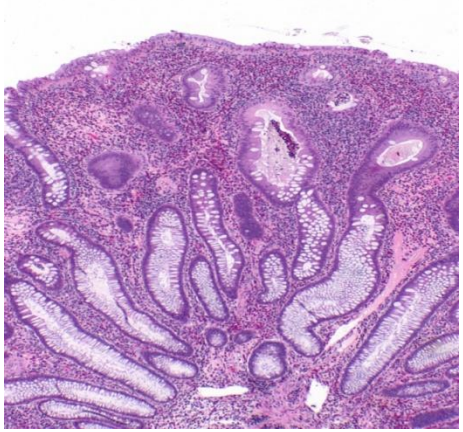

Infiltrat dense de lymphocytes –plasmocytes –mastocytes
PNN et PNE

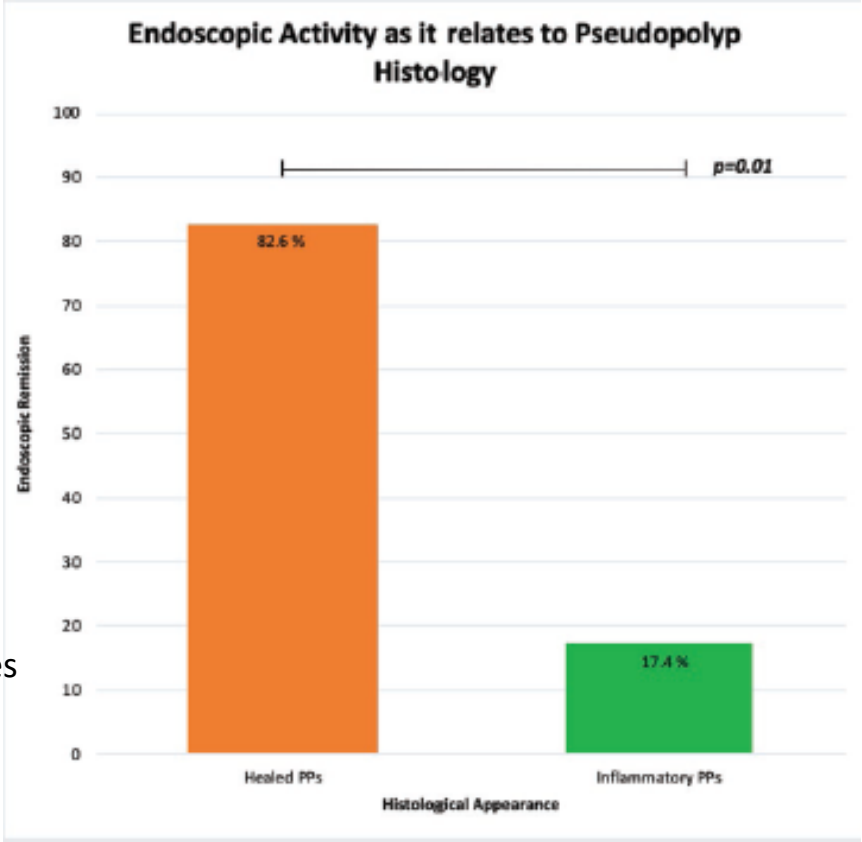

Rezapour M et al. Crohn's colitis 2019

Classification des pseudopolypes
Forme inflammatoire Vs Cicatricielle

Reclassifying Pseudopolyps in Inflammatory Bowel Disease: Histologic and Endoscopic Description in the New Era of Mucosal Healing

Endoscopic Features	Inflammatory PPs, n (%)	Healed PPs, n (%)	*P*
Suggestive features on WLE			0.028
1. Elongated shape	7 (21.9%)	25 (78.1%)	
2. Fibrin cap	10 (58.8%)	7 (41.2%)	
3. Other*	1 (11.1%)	8 (88.9%)	

'Other" features include smooth, flat, and normal appearing mucosal surface.

PP cicatriciel

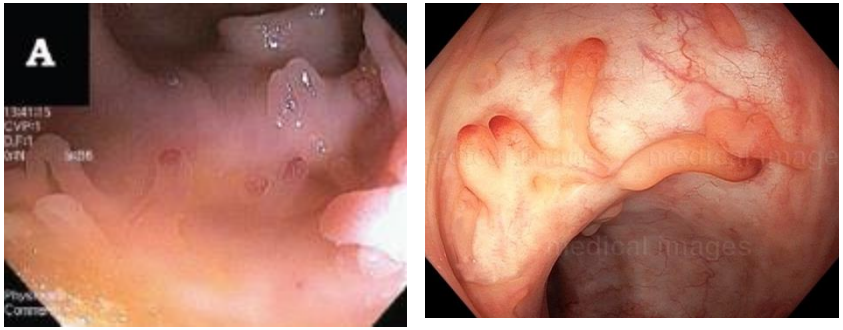

PP inflammatoire

Rezapour M et al. Crohn's colitis 2019

Diagnostic endoscopique des PP
QUESTION

Quelles sont les propositions exactes concernant les pseudopolypes :

1. Siègent surtout au niveau de la région recto sigmoïdienne
2. Le type cicatriciel est d'aspect filiforme
3. Le type inflammatoire est surmonté par des ulcérations superficielles et un enduit fibrineux blanchâtre
4. Les polypes géants ont une taille > 3 cm

QUESTION

Devant un aspect endoscopique évocateur, des biopsies ou une résection du PP sont obligatoires

1. Oui

2. Non

Caractéristiques endoscopiques

But: différencier les PP des autres lésions dysplasiques

Localisation et aspect endoscopique

	Pseudopolypes	Lésion dysplasique polyploïde	Lésion dysplasique non polyploïde
Nombre	multiple ++	unique ++ multiple +/-	unique
Siège	Zones inflammatoires	Tout le colon	Segments inflammatoires
Aspect endoscopique	**Surface** pâle irrégulière/lisse +/- exsudat **Bords** nets **Forme** digitiforme ou sessile **Muqueuse autour** inflammatoire ou nle	**Surface** lisse **Bords** nets et bien définies, **Forme** sessile ou pédiculée	**Surface** souvent ulcérée ou nécrotique **Bords** irréguliers

Si doute persiste → biopsies multiples /résection endoscopique + bx autour de la lésion

Apport du NBI et de la chromo endoscopie

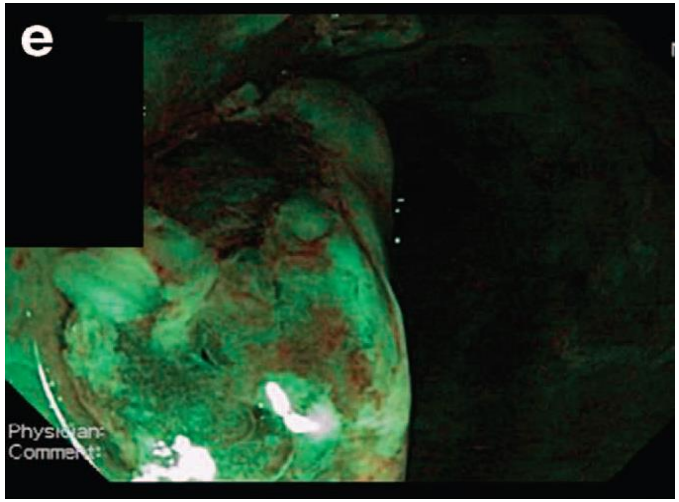

NBI : surface hétérogène- Absence de visualisation du pit pattern

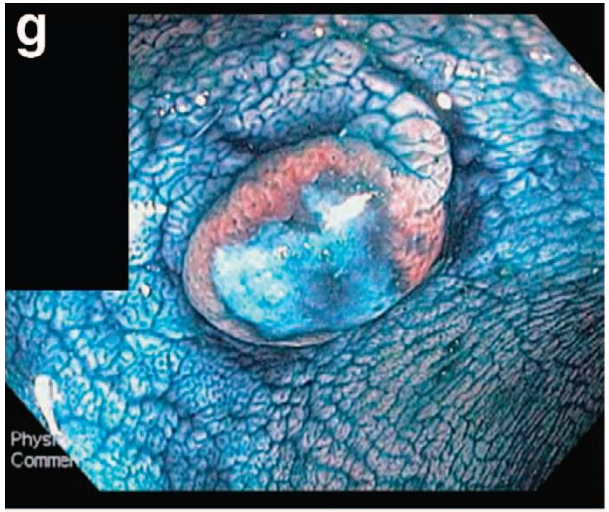

CE: aspect lisse – défaut d'absorption du colorant
à la pointe du polype: sg du halo ou aspect en cible

Apport du NBI et de la chromo endoscopie

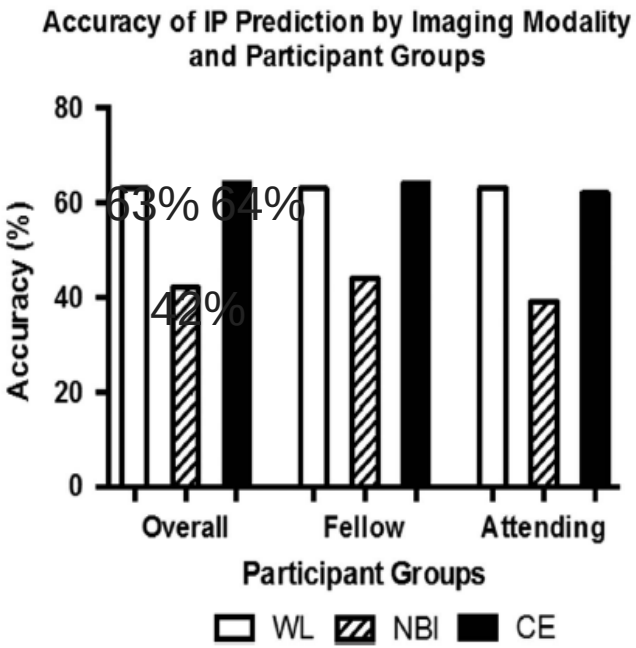

Figure 3 Accuracy of IP prediction by imaging modality and participant groups. CE, chromoendoscopy; IP, inflammatory polyp; NBI, narrow band imaging; WL, white light.

Endoscopic Features	Inflammatory PPs, n (%)	Healed PPs, n (%)	*P*
Suggestive features on WLE			0.028
1. Elongated shape	7 (21.9%)	25 (78.1%)	
2. Fibrin cap	10 (58.8%)	7 (41.2%)	
3. Other*	1 (11.1%)	8 (88.9%)	
Vascular pattern on NBI			0.012
1. Dots	4 (12.1%)	29 (87.9%)	
2. Fibrin cap	5 (50%)	5 (50%)	
3. Gyrus	4 (66.7%)	2 (33.3%)	
4. Halo	2 (40%)	3 (60%)	
Kudo pit pattern on CE			0.042
1. I	7 (18.9%)	30 (81.1%)	
2. II	0 (0.0%)	3 (100%)	
3. IIIL	6 (54.5%)	5 (45.5%)	
4. IIIs	0 (0.0%)	1 (100%)	
5. IV	3 (75%)	1 (25%)	
6. V	1 (100%)	0 (0.0%)	

PP inflammatoires: pas d' intérêt à utiliser la CE / NBI

Sussman. Clinical and Translational Gastroenterology (2015)

Apport du NBI et de la chromo endoscopie

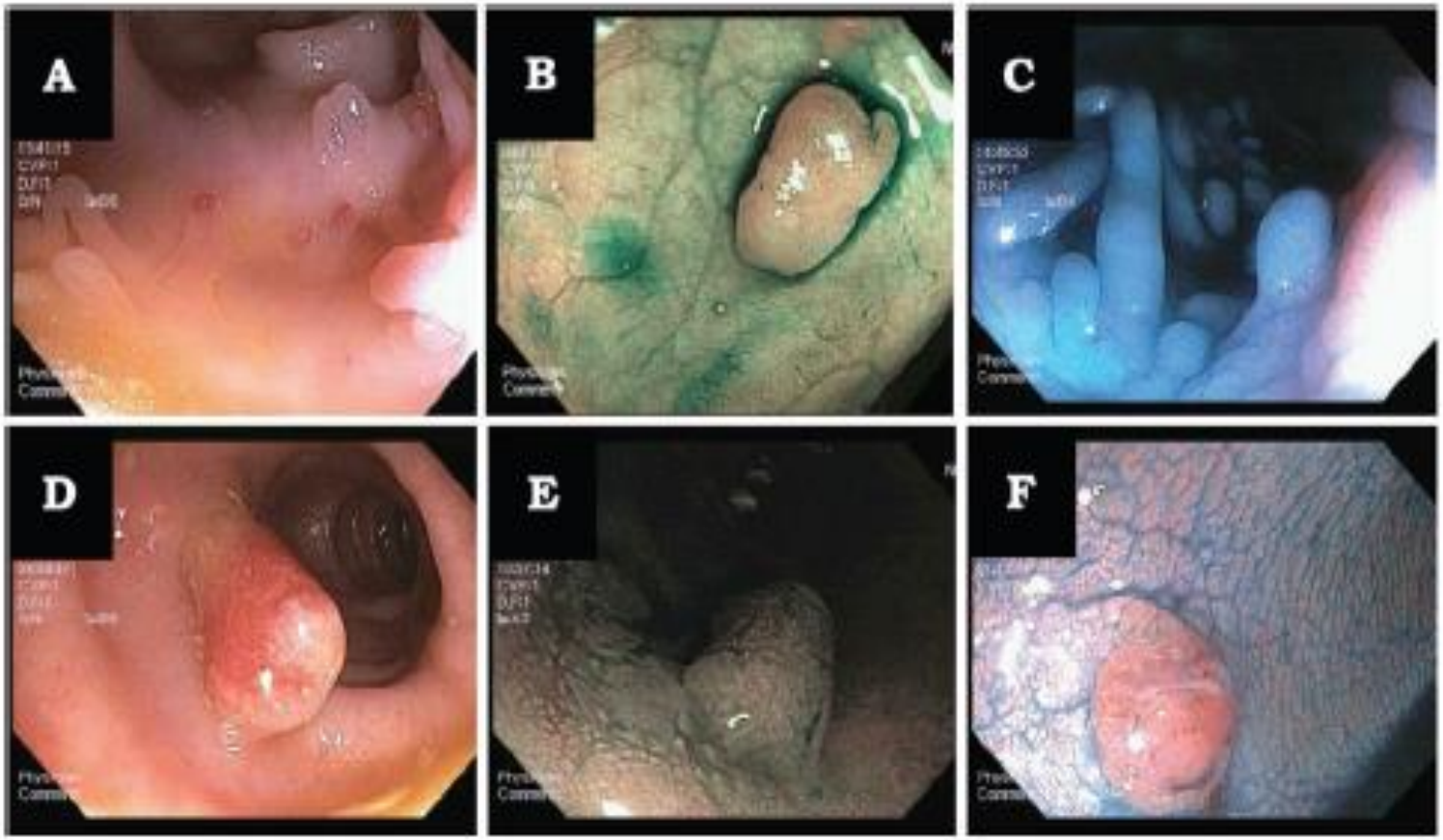

FIGURE 2. Endoscopic appearance of healed PPs. A, Healed PP with smooth surface and elongated shape on white light endoscopy (WLE). B, Healed PP with dot vascular pattern on narrow band imaging (NBI). C, Healed PP with Kudo pit pattern I on chromoendoscopy (CE). D, Inflammatory PP with fibrin cap on WLE. E, Inflammatory PP with gyrus pattern on NBI. F, Inflammatory PP with Kudo pit pattern type IV on CE.

Rezapour M et Al crohn's colitis 2019

Caractéristiques endoscopiques

Prédiction
de l'histologie des lésions

Pseudopolype typique

A respecter
Surveillance ultérieure
Pas d' intérêt de la CE/NBI

Suspicion de lésion dysplasique

1)biopsies multiples /résection endoscopique
2) + bx autour de la lésion

QUESTION

Devant un aspect endoscopique évocateur, des biopsies ou une résection du PP sont obligatoires

1.Oui

2.Non

QUESTION

Les pseudopolypes :

1. Sont plus fréquents dans les formes étendues
2. Sont corrélés à la durée d'évolution de la maladie
3. Se voient dans des formes sévères
4. Sont associés à un recours fréquent aux immunosuppresseurs et/ ou à la biothérapie
5. Sont associés à un risque plus important de colectomie

Pseudopolypes
Epidémiologie - Etendue MICI

- Incidence PP dans la RCH:

➢ Rectite: 0% , Colite gauche: 9,7%, **Pancolite: 19,5%**

➢ Méta-analyse: Rectite: 0%, **Pancolite: 70%**

- Pas d'impact de:

➢ Âge

➢ Sexe

➢ Durée d'évolution de la maladie

Maggs. JRL et al. J Crohns Colitis 2008
De Dombal FT et al. Br Med J 1966

Pseudopolypes
Sévérité – Traitement MICI

ORIGINAL ARTICLE

Annals of Gastroenterology (2019) **32**, 168-173

Presence of pseudopolyps in ulcerative colitis is associated with a higher risk for treatment escalation

Etude rétrospective : comparaison du Ttt Gpe PP vs Gpe sans PP

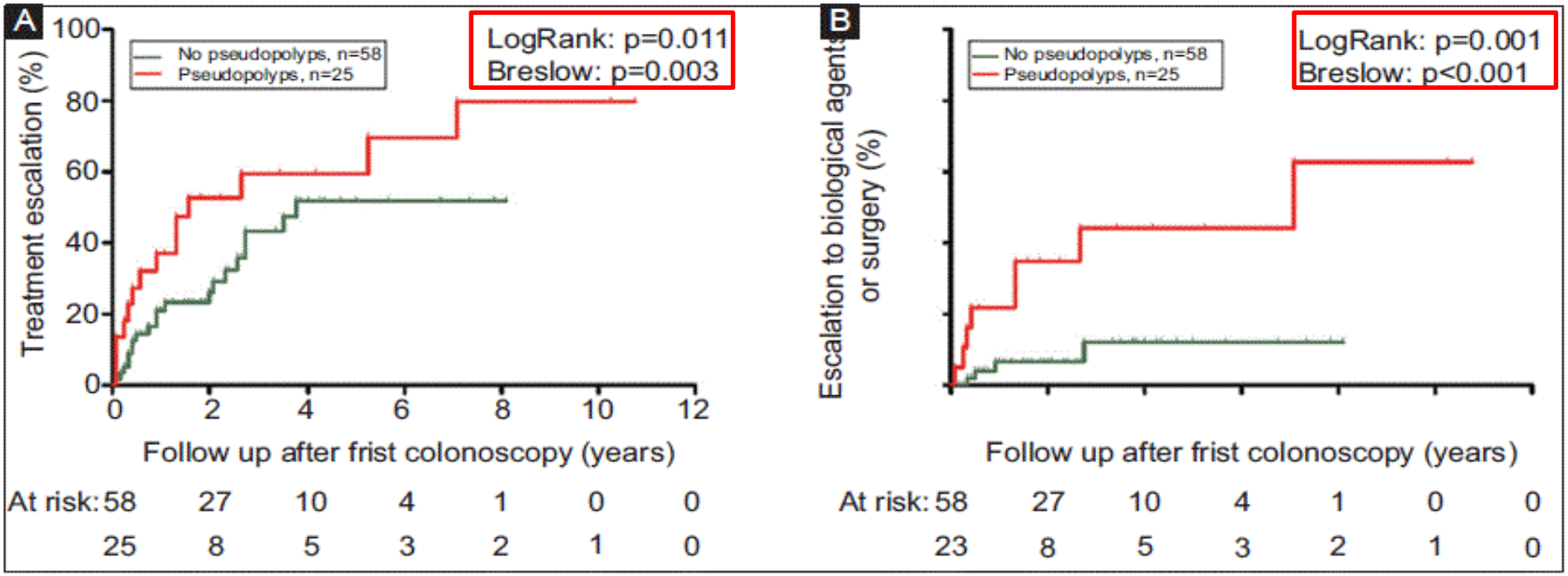

*Escalade thérapeutique:

- Aucun Ttt ou 5ASA → IS ou biothérapie ou chirurgie
- IS → biothérapie ou chirurgie
- Biothérapie → chirurgie

Politis DS et al. Ann of Gastroenterol 2019

Pseudopolypes
Sévérité – Traitement MICI

Chirurgie

Etude rétrospective : comparaison recours à la chirurgie Gpe PP vs Gpe sans PP

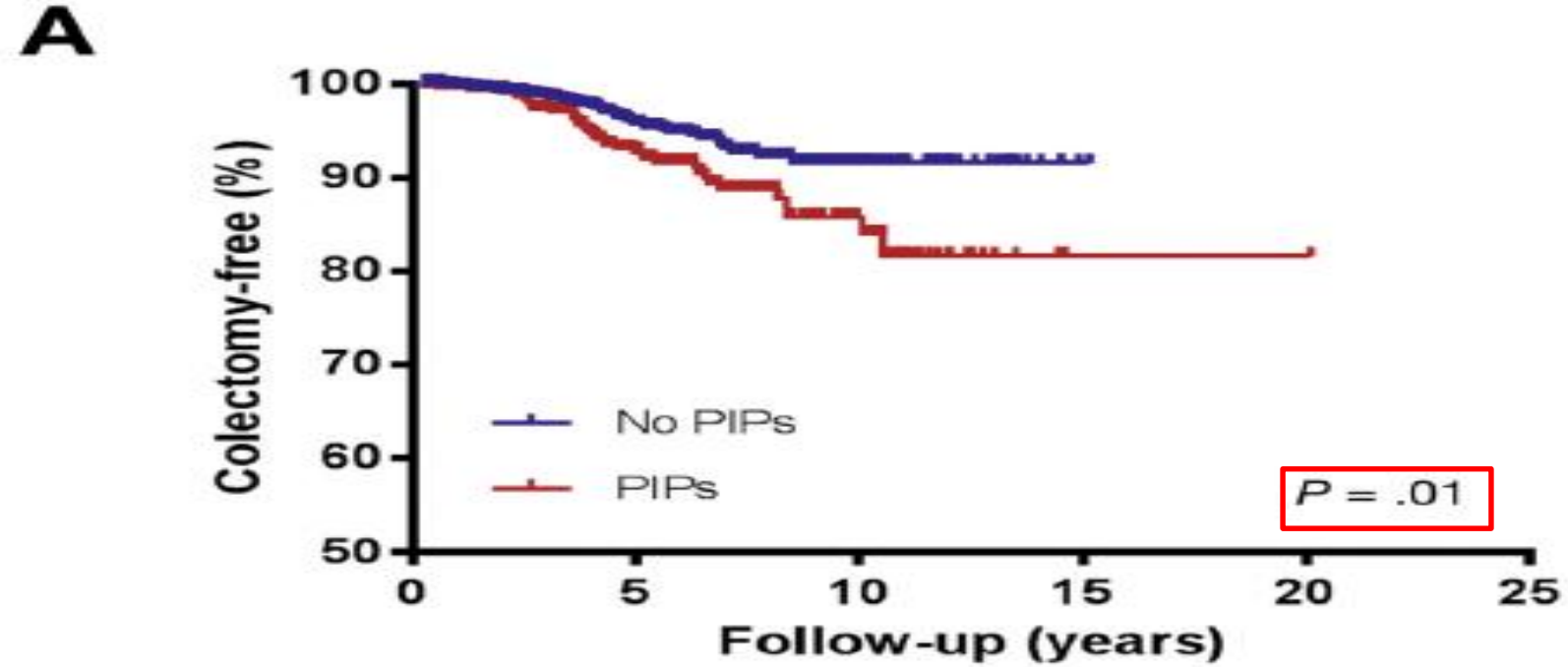

PIP- (n=)	1120	497	59	1	0	0
PIP+ (n=)	462	256	46	1	1	0

Mahmoud R et al. Gastroenterology 2019

Pseudopolypes
Etendue - Sévérité – Traitement MICI

Les pseudopolypes se voient dans des formes:

- **Etendues (pancolites)**
- **Inflammation sévère**
- **Plus de recours aux immunosuppresseurs et à la biothérapie (escalade thérapeutique)**
- **Plus de recours à la chirurgie (colectomie)**

QUESTION

Les pseudopolypes :

1. Sont plus fréquents dans les formes étendues
2. Sont corrélés à la durée d'évolution de la maladie
3. Se voient dans des formes sévères
4. Sont associés à un recours fréquent aux immunosuppresseurs et/ ou à la biothérapie
5. Sont associés à un risque plus important de colectomie

QUESTION

Les pseudopolypes:

1. Peuvent être à l’origine de sténose
2. Constituent un facteur de risque élevé de cancer colorectal
3. Peuvent dégénérer
4. Peuvent se compliquer d’hémorragie
5. Peuvent se compliquer d’entéropathie exsudative

Pseudopolypes
Complications

Sténose

Hémorragie

Anémie ferriprive

Entéropathie exsudative

Dysplasie ou cancer colorectal

Pseudopolypes
Complications

Sténose

Rare
Case reports

Case Reports in Gastrointestinal Medicine
Volume 2018, Article ID 3251549, 4 pages
https://doi.org/10.1155/2018/3251549

Case Report

Obstructive Giant Inflammatory Polyposis: Is It Related to the Severity or the Duration of the Inflammatory Bowel Disease? Two Case Reports

Antoine Abou Rached,[1] Jowana Saba,[1] Leila El Masri,[1] Mary Nakhoul,[1] and Carla Razzouk[2]

[1] *Lebanese University, School of Medicine, Lebanon*
[2] *Saint-Joseph University, School of Medicine, Lebanon*

Journal of Crohn's and Colitis (2008) 2, 170–180

ELSEVIER

available at www.sciencedirect.com

ScienceDirect

JCC

SYSTEMATIC REVIEW

Obstructing giant post-inflammatory polyposis in ulcerative colitis: Case report and review of the literature

James R.L. Maggs [a,*], Lisa C. Browning [b], Bryan F. Warren [b], Simon P.L. Travis [a]

[a] *Department of Gastroenterology, John Radcliffe Hospital, Oxford, OX3 9DU, UK*
[b] *Department of Cellular Pathology, John Radcliffe Hospital, Oxford, OX3 9DU, UK*

Pseudopolypes
Complications

Sténose

FIGURE 1: GIP of left colon.

FIGURE 2: Obstructive GIP of the splenic flexure.

FIGURE 3: Abdominal CT scan showing GIP the left colon.

FIGURE 4: Abdominal CT scan showing obstructive GIP of the splen-
c flexure.

Pseudopolypes
Complications

Regression of a giant pseudopolyp in a patient with colonic Crohn's disease after therapy with infliximab

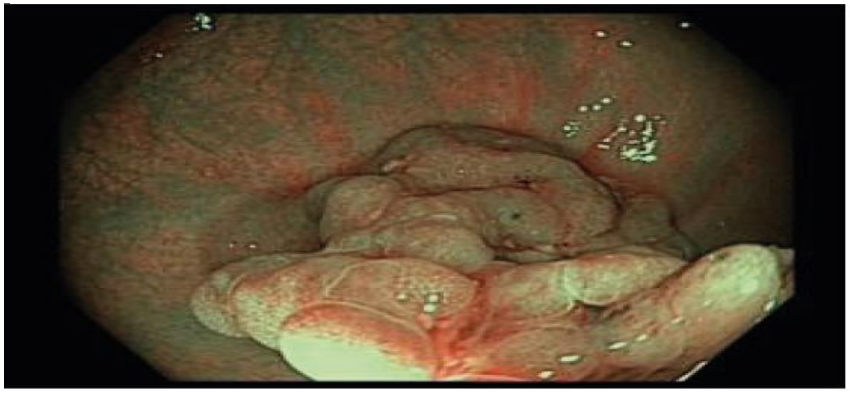

Fig. 1. *Inflammatory pseudopolyp in the splenic flexure.*

Fig. 3. *Splenic flexure in the last colonoscopy, showing the disappearance of the pseudopolyp.*

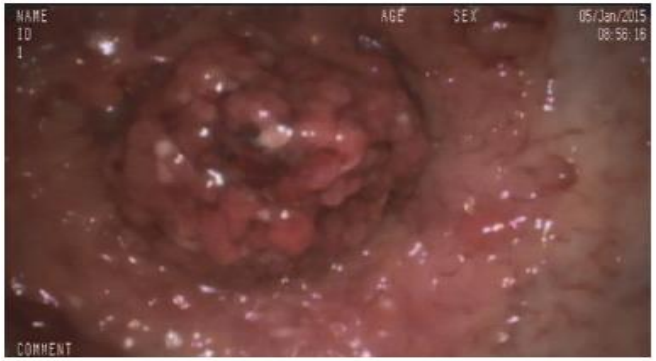

FIGURE 6: GIP of the transverse colon.

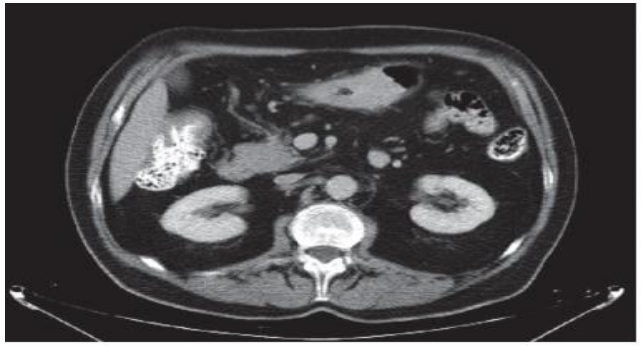

GURE 7: Abdominal CT scan showing stenotic G

FIGURE 5: Surgical resection of GIP.

Pseudopolypes
Complications

Dysplasie - Cancer

Risque élevé

-Colite étendue +
inflammation sévère
OU
-Sténose
OU
-ATCDS familial de CCR
(1er degré < 50 ans)

Risque intermédiaire

-Colite étendue +
inflammation minime à modérée
OU
- Pseudo-polypes
OU
- ATCDS familial de CCR
(1er degré > 50 ans)

Risque faible

Absence de facteurs de risque élevé ou intermédiaire

Pseudopolypes
Complications

Dysplasie - Cancer

Etudes rétrospectives - Effectif réduit

Table 2 Pseudopolyps and increased incidence of colorectal cancer

Ref.	Year of publication	IBD diagnosis	Format of study	Cancer risk
Rutter *et al*[44]	2004	UC with CRC (n = 68)	Case-control study 1:2, documentation of PP	OR = 2.29; 95%CI: 1.28-4.11
Velayos *et al*[43]	2006	UC with CRC (n = 188)	Case-control study 1:1, history of PP	OR = 2.5; 95%CI: 1.4-4.6
Baars *et al*[57]	2011	UC (n = 113) CD (n = 58) IC (n = 2)	Case-control study 1:2	RR = 1.92; 95%CI: 1.28 -2.88

Pseudopolypes
Complications

Dysplasie - Cancer

Pseudopolyps Do Not Increase the Risk of Colorectal Neoplasia in Patients With Inflammatory Bowel Disease

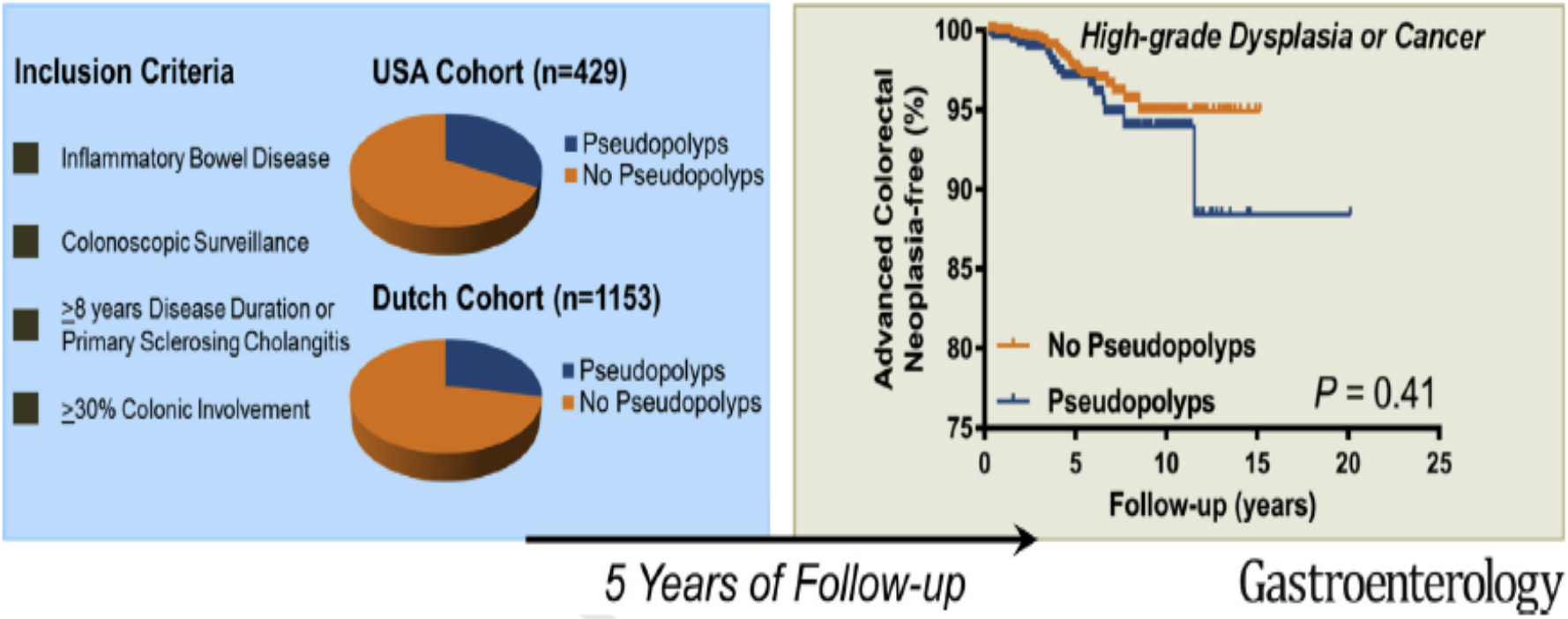

Mahmoud R et al. Gastroenterology 2019

Pseudopolypes
Complications

Dysplasie - Cancer

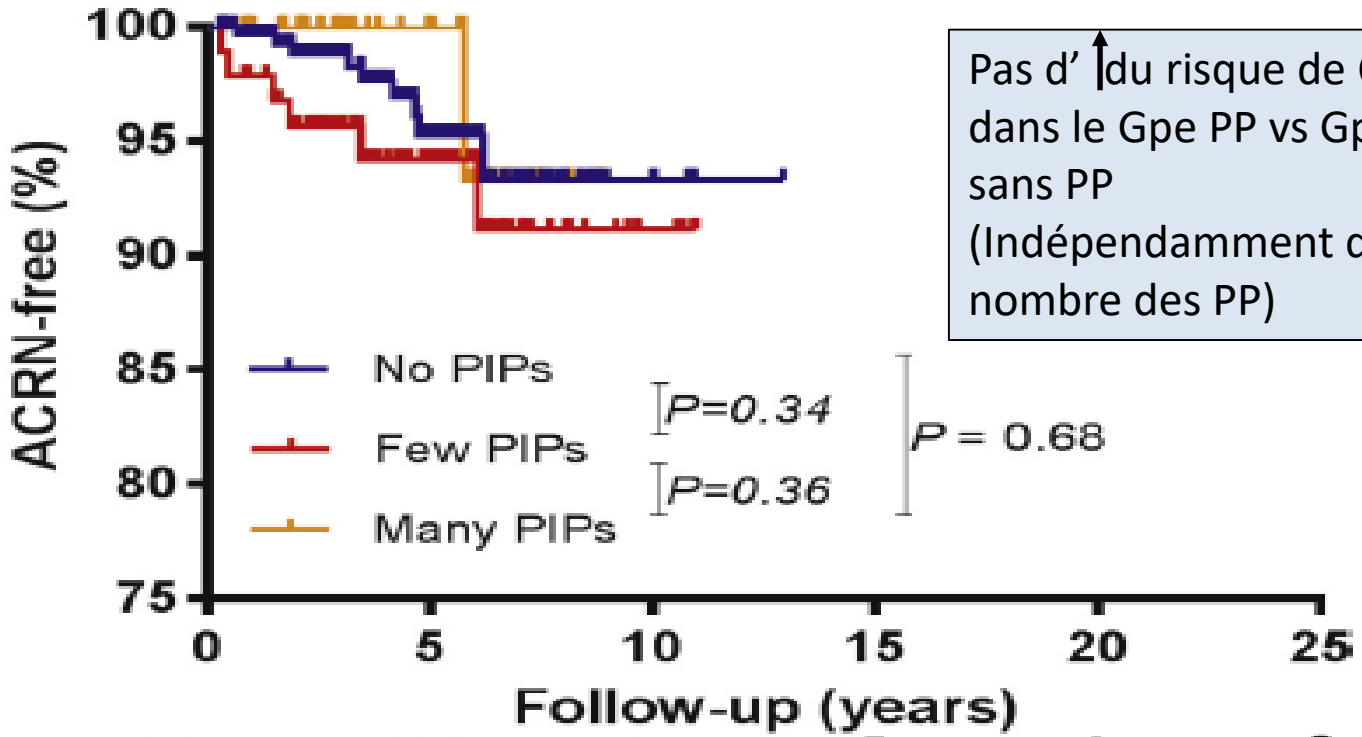

PIP- (n=)	288	103	6	5	0	0
fPIP+ (n=)	93	47	6	0	0	0
mPIP+ (n=)	45	18	0	0	0	0

Pas d' ↑du risque de CCR dans le Gpe PP vs Gpe sans PP (Indépendamment du nombre des PP)

Mahmoud R et al. Gastroenterology 2019

Pseudopolypes
Complications

Dysplasie - Cancer

Recommandations

Les malades ayant des **facteurs de risque intermédiaire** de cancer colorectal devraient être surveillés par une coloscopie de dépistage tous **les 2 à 3 ans**

ECCO 2017

QUESTION

Les pseudopolypes:

1. Peuvent être à l'origine de sténose
2. Constituent un facteur de risque élevé de cancer colorectal
3. Peuvent dégénérer
4. Peuvent se compliquer d'hémorragie
5. Peuvent se compliquer d'entéropathie exsudative

Pseudopolypes inflammatoires
Prise en charge

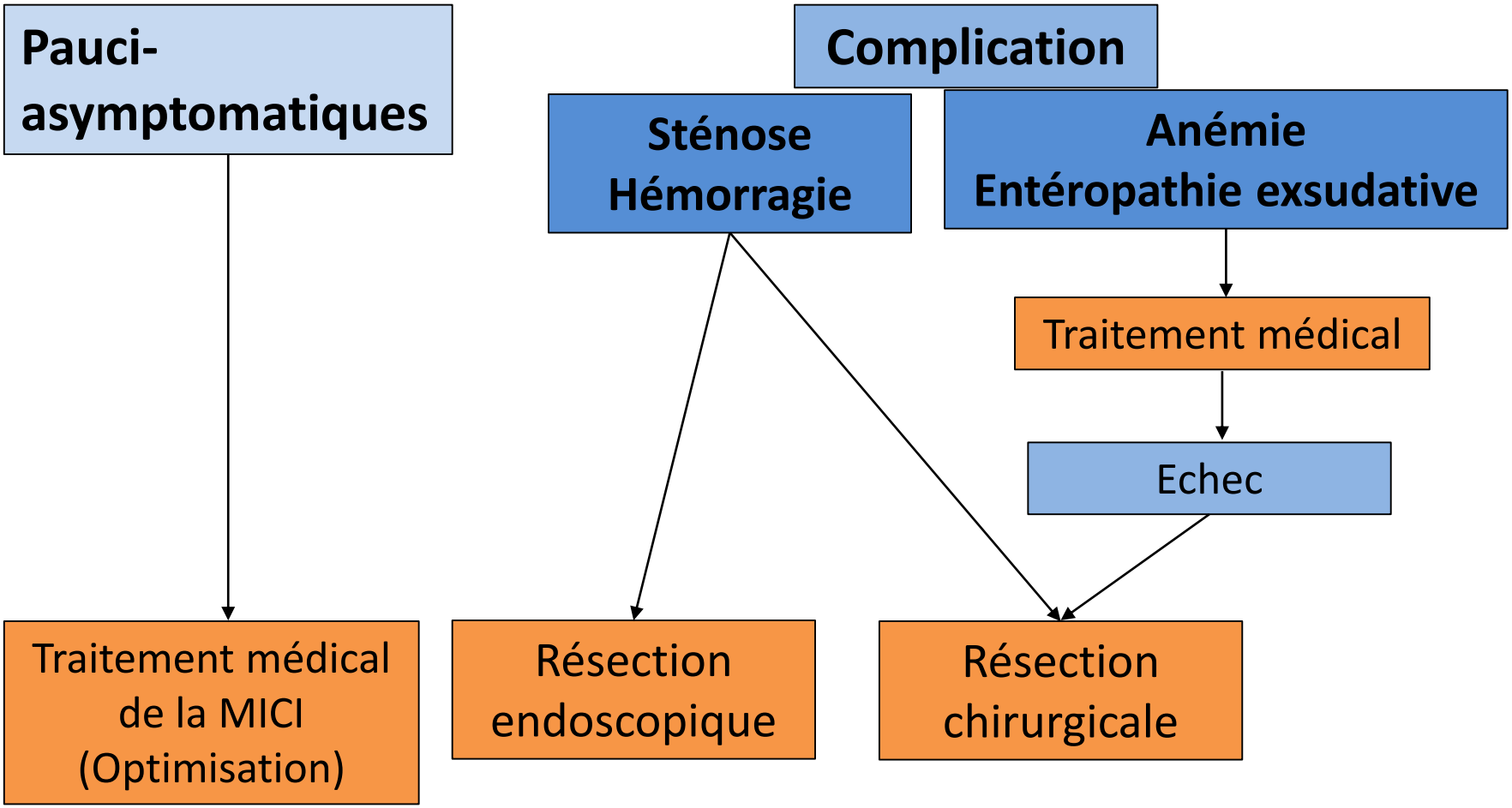

Take home messages

- Souvent asymtomatique
- Localisation colique (transverse et colon gauche
- Diagnostic : endoscopie en lumière blanche
- Si doute→ biopsies multiples /résection endoscopique + bx autour de la lésion

Take home messages

- Formes avec **une inflammation sévère**
- Escalade thérapeutique rapide avec recours aux **immunosuppresseurs**, à la **biothérapie** et à **la chirurgie**
- Risque **intermédiaire** de **cancer colorectal**

Take home messages

- Pauci ou asymptomatiques → Traitement médical de la MICI en 1ère ligne
- Occlusion/Hémorragie → Résection endoscopique ou chirurgicale
- A intégrer comme marqueur de sévérité dans les scores endoscopiques?